مجله علوم دامی ایران
دوره ۴۴، شماره ۳، ۱۳۹۲ (۲۷۲-۲۶۳)

تاثیر کنگرفرنگی بر فعالیت کبد و برخی فراسنجه‌های خونی در جوجه‌های گوشتی مسموم شده با تتراکلریدکربن

سجاد گوهری[۱]، فیروز صمدی[۲*]، فرزانه گنجی[۳]، سعید حسنی[۲] و یوسف جعفری آهنگری[۲]
۱، دانش آموخته کارشناسی ارشد، ۲، دانشیاران گروه علومی دامی، دانشگاه علوم کشاورزی و منابع طبیعی گرگان، ۳، استایار گروه زیست شناسی، دانشگاه گلستان
(تاریخ دریافت: ۹۱/۱۱/۲۸ - تاریخ تصویب: ۹۲/۷/۲۷)

چکیده

این مطالعه به منظور بررسی خواص آنتی‌اکسیدانی کنگرفرنگی بر عملکرد کبد در جوجه‌های گوشتی مسموم شده با تتراکلریدکربن انجام شد. ۶۰ قطعه جوجه گوشتی یک روزه (راس، ۳۰۸) در قالب طرح کاملاً تصادفی در چهار تیمار آزمایشی استفاده گردید. تیمارهای آزمایشی شامل: ۱) شاهد (دریافت کننده جیره شاهد)، ۲) کنگرفرنگی (جیره شاهد مکمل شده با ۳ درصد پودر کنگرفرنگی)، ۳) تتراکلریدکربن (جیره شاهد بعلاوه ۱ میلی‌لیتر تتراکلریدکربن به ازای هر کیلوگرم وزن بدن) و ۴) کنگرفرنگی+ تتراکلریدکربن (جیره شاهد مکمل شده با ۳ درصد کنگرفرنگی + ۱ میلی‌لیتر تتراکلرید کربن به ازای هر کیلوگرم وزن بدن) بودند. جهت مقایسه مقادیر فراسنجه‌های خونی نظیر پروتئین تام، آلبومین، کلسترول‌کل و تری‌گلیسرید و نیز آنزیم‌های کبدی آلانین‌آمینوترانسفراز، آسپارتات‌آمینوترانسفراز و آلکالین‌فسفاتاز خون‌گیری از ورید بال انجام شد. همچنین، جهت مطالعه بافتی از کبد نمونه‌برداری شد. نتایج نشان داد که کنگرفرنگی تاثیری بر مقادیر فراسنجه‌های سرم خون نداشت، در حالی که تتراکلریدکربن مقادیر پروتئین تام و آلبومین سرم خون را کاهش و کلسترول کل و تری‌گلیسرید را افزایش داد (P<۰/۰۵). کنگرفرنگی و تتراکلریدکربن به ترتیب سبب کاهش و افزایش مقادیر آنزیم‌های کبدی سرم خون گردید (P<۰/۰۵). تتراکلریدکربن سبب تخریب بافت کبد شد، در حالی که کنگرفرنگی تا حدی اثرات تخریبی تتراکلریدکربن را جبران کرد. بطور کلی این مطالعه نشان داد که خواص آنتی‌اکسیدانی کنگرفرنگی در جوجه‌های گوشتی می‌تواند مورد توجه باشد.

واژه های کلیدی: کنگرفرنگی، تتراکلریدکربن، جوجه‌گوشتی، کبد

مقدمه

کبد با تنظیم کنش‌های متابولیکی و نیز دفع و خنثی‌سازی سموم، نقش حیاتی در هومئوستازی بدن دارد. بدین منظور، کبد به عنوان دروازه‌بان متابولیکی، ترکیبات جذب شده از دستگاه گوارش را از طریق سیاهرگ باب دریافت نموده و پس از کنترل و پالایش اجازه توزیع می‌دهد (Samadi, 2009). بنابراین، انجام درست فعالیت بافت‌های بدن، به عملکرد صحیح سلول‌های کبدی بستگی دارد (Dubey & Batra, 2008). در پرورش طیور، مسمومیت‌های غذایی به دلایل مختلفی همچون وجود مایکوتوکسین‌ها در مواد خوراکی امری اجتناب ناپذیر هستند. مواد سمی، با آسیب سلول‌های کبدی و در نتیجه اختلال در هومئوستازی و کنش‌های متابولیکی‌های بدن سبب بیماری و یا کاهش

* نویسنده مسئول: فیروز صمدی تلفن: ۰۹۱۲۲۷۷۸۵۷۴ E-mail: samadi542@yahoo.com

رشد می‌شوند. بنابراین، با توجه به هزینه‌های اقتصادی مربوط بـــه مسمومیـــت غذایی در طیور، استفـــاده از آنتی‌اکسیدان‌ها به منظور پیشگیری و یا جلوگیری از آسیب سلول‌ها بخصوص سلول‌های کبدی که نقش حیاتی در تنظیم هومئوستازی بدن را دارند، امری لازم و ضروری است.

تتراکلریدکربن یکی از سم‌های مهم در ایجاد آسیب‌های سیروزی و فیبروزی کبد در مطالعات آزمایشگاهی می‌باشد (Tsukamoto et al., 1990).

پیش‌تر محققین گزارش کردند که تتراکلریدکربن فعالیت‌های متابولیکی کبد را تحت تاثیر قرار می‌دهد (Mujumddar et al., 1998). بـــه عنـــوان مثـــــال، تتراکلریدکربن با اختلال در متابولیسم چربی‌ها سبب انباشت چربی در کبد و در نتیجه نکروز و سیروز کبدی می‌شود (Karima, 2007). در نکروز و سیروز کبدی، غشای سلول‌های کبدی تخریب شده (Hallywell, 1987) در نتیجه با ورود آنزیم‌های کبدی آسپارتات آمینو ترانسفراز، آلانین آمینو ترانسفراز و آلکالین فسفاتاز به جریان خون، غلظت آنها در سرم خون به بالاتر از حد نرمال افزایش می‌یابند (Mandrekar & Szabo, 2009). هرچند مکانیسم‌های داخل سلولی مانع از تخریب سلول‌های کبدی می‌شوند، اما برخی عوامل همچون تنش و مسمومیت سبب ناکارآمدی مکانیسم‌های داخلی فوق می‌شوند. بر این اســـاس، استفـــاده از ترکیبـــات آنتی‌اکسیدانی جهت جلوگیری از تخریب سلول‌های بدن ضروری می‌باشد (Lieber, 1997). مدارک زیادی وجود دارد که ترکیبات فعال گیاهی مانند فلاونوئیدهـــا و فنول‌های موجود در سبزیجات، میوه‌جات و برخی گیاهان دارویی بدلیل خواص آنتی‌اکسیدانی می‌توانند در حفاظت سلول‌های کبدی نقش داشته باشند (Sonkusale et al., 2011).

کنگرفرنگی یکی از قدیمی‌ترین گیاهان دارویی جهان است که در طول هزاران سال کشت می‌شده است. این گیاه بومی جنوب اروپا، مدیترانه، شمال آفریقا و جزایر قناری است. در ایران به صورت خودرو مشاهده نمی‌شود و تنها در برخی از مناطق کشور از جمله قزوین و اندیمشک به صورت محدود کشت می‌شود. قسمت مورد استفاده آن ریشه و اندام‌های هوایی می‌باشد. مطالعات نشان داده است که عصاره این گیاه باعث افزایش ترشح صفرا و کاهش میزان کلسترول و چربی خون می‌شود (Nateghi, 2011; Wojcicki, 2004). بعلاوه، کنگرفرنگی بدلیل دارا بودن ترکیبات فنولی خاصیت آنتی‌اکسیدانی نیز دارد. از بین ترکیبات فنلی موجود در کنگرفرنگی می‌توان به اسید کلروژنیک اشاره کرد (Sarawek, 2007). فلاونوئیدها با مهار آنزیم‌های تولید کننده آنیون سوپراکساید مانع تولید رادیکال‌های آزاد و گونه‌های اکسیژن واکنش‌پذیر می‌شوند (Zapolska-Downer et al., 2002; Schaffer et al., 2004). با توجه به اهمیت استفاده از آنتی‌اکسیدان‌های طبیعی در جیره غذایی دام و طیور و عدم مطالعه کافی در خصوص اثرات آنتی‌اکسیدانی کنگرفرنگی در طیور گوشتی، هدف از انجام این آزمایش بررســـی اثـــرات آنتی‌اکسیدانی کنگرفرنگی بر کبـد جوجه‌هـــای گوشتی مسموم شده با تتراکلریدکربن بود.

مواد و روش‌ها

در این مطالعه، از ۶۰ قطعه جوجه خروس یک روزه (راس، ۳۰۸) در قالب طرح کاملا تصادفی استفاده شد. جوجه‌ها به طور تصادفی در ۴ گروه آزمایشی مساوی تقسیم شده و در قفس‌هایی با ابعاد۶۰×۸۰×۸۰ سانتی-متر قرار داده شدند. گروه‌های آزمایشی شامل: ۱-گروه شاهد، تغذیه شده با جیره پایه تنظیم شده بر اساس توصیه‌های NRC (جدول ۱)، ۲- گروه کنگرفرنگی، تغذیه شده با جیره پایه مکمل شده با ۳ درصد پودر کنگرفرنگی (بر اساس مطالعه قبلی محقق)، ۳-گروه تتراکلریدکربن، تغذیه شده با جیره پایه + تتراکلریدکربن (دریافت یک میلی‌لیتر به ازای هر کیلوگرم وزن بدن بروش خوراکی (Sonkusale et al., 2011) و ۴- گروه کنگرفرنگی+ تتراکلریدکربن، دریافت کننده توام ۳ درصد کنگرفرنگی و تتراکلریدکربن همانند تیمارهای قبل بود. جهت اطمینان از خورانده شدن مقدار تتراکلریدکربن لازم، از سرنگ همراه با نازل پلاستیکی (Feeding tube, Nova Cath®, NO. 8) بصورت داخل چینه‌دانی استفاده شد. در این مطالعه، کنگرفرنگی از روز اول و تتراکلریدکربن از روز ۲۲ دوره پرورش (قبل از تغییر جیره) اعمال گردیدند. به منظور ایجاد مسمومیت

کبدی، از روز ۲۲ پرورش و هر سه روز یکبار از تتراکلریدکربن به میزان یک میلی‌لیتر به ازای هر کیلوگرم وزن بدن استفاده شد (Sonkusale et al., 2011). برای اندازه‌گیری آنزیم‌های کبدی سرم خون همچون آسپارتات آمینو ترانسفراز (AST)، آلانین آمینو ترانسفراز (ALT) و آلکالین فسفاتاز (ALP) و نیز برخی فراسنجه‌های خونی نظیر آلبومین، پروتئین تام، کلسترول کل و تری‌گلیسرید در روزهای ۲۸ و ۳۵ پرورش، از هر گروه ۱۰ پرنده انتخاب و خونگیری از سیاهرگ بال جوجه‌ها صورت گرفت. بدین منظور، ابتدا سرم نمونه‌های خون از طریق سانتریفیوژ کردن (دور ۲۰۰۰g به مدت ۱۵ دقیقه) جدا گردید و سپس تا انجام آزمایشات مذکور در دمای ۲۰- درجه سانتی‌گراد ذخیره شد. غلظت آنزیم‌های کبدی سرم خون با استفاده از کیت‌های تشخیصی شرکت پارس آزمون به کمک دستگاه اسپکتروفتومتر با طول موج ۳۴۰ نانومتر برای ALT و AST، و ۴۰۵ نانومتر برای ALP اندازه‌گیری گردید. برای مطالعات بافت شناسی، در پایان دوره و پس از کشتار جوجه‌ها، نمونه‌هایی از لوب چپ کبد تمام جوجه‌ها انتخاب شده و در فرمالین ۱۰ درصد تثبیت شد. سپس نمونه‌ها در پارافین قالب‌گیری شـــده و برش‌هایی از بلوک‌های پارافینی با استفاده از دستگاه میکروتوم (HM 330) در مقاطع ۵-۳ میکرونی تهیه گردید. پس از قرار دادن برش‌ها بر روی اسلایدهای شیشه‌ای مراحل پارافین‌زدایی، آبدهی و نهایتاً رنگ‌آمیزی توسط هماتوکسیلین-آئوزین انجام شد. بررسی های میکروسکوپی و عکس‌برداری به کمک میکروسکوپ (Olympus BX51) انجام شد.

جدول ۱- اجزاء و ترکیبات جیره پایه

اجزاء جیره	جیره آغازین (۲۱-۰ روزگی)	جیره رشد (۳۵-۲۲ روزگی)
ذرت	۵۷/۲۵	۶۳/۳۰
کنجاله سویا	۳۷/۳۷	۳۱/۴۹
روغن	۱/۶۵	۱/۹۷
دی کلسیم فسفات	۱/۴۱	۱/۰۴
کربنات کلسیم	۱/۲۶	۱/۳۳
مکمل معدنی- ویتامینی	۰/۵۰	۰/۵۰
نمک طعام	۰/۴۲	۰/۳۲
دی-ال متیونین	۰/۱۴	۰/۰۵
ترکیبات شیمیایی محاسبه شده		
انرژی قابل متابولیسم (کیلوکالری بر کیلوگرم)	۲۹۰۰	۳۰۰۰
پروتئین (درصد)	۲۰/۸۴	۱۸/۷۵
کلسیم (درصد)	۰/۹۱	۰/۸۴
فسفر قابل استفاده (درصد)	۰/۴۱	۰/۳۳
سدیم (درصد)	۰/۱۸	۰/۱۴
لیزین (درصد)	۱/۱۵۴	۱/۰۰
متیونین+ لیزین (درصد)	۰/۸۲	۰/۶۸
متیونین (درصد)	۰/۴۷	۰/۳۶

۱ - مقادیر از NRC (۱۹۹۴) محاسبه شده‌اند.

۲- هر کیلوگرم مکمل معدنی شامل: ۳۲ گرم منگنز، ۲۵ گرم آهن، ۱۱ گرم روی، ۴ گرم مس، ۰/۱۶ گرم ید و ۰/۲ گرم سلنیوم است.

۳ - هر کیلوگرم از مکمل ویتامینی شامل: ۹۰۰۰۰۰ واحد بین المللی ویتامین A، ۲۰۰۰۰۰ واحد بین المللی ویتامین D_3 ، ۱۸۰۰ واحد بین المللی ویتامین E، ۰/۴ گرم ویتامین K_3، ۰/۱۸ گرم ویتامین B_1، ۰/۸۲۵ گرم ویتامین B_2، ۱ گرم ویتامین B_3، ۳ گرم ویتامین B_5، ۰/۳ گرم ویتامین B_6، ۰/۱۲۵ گرم ویتامین B_9، ۰/۱۵ گرم ویتامین B_{12} و ۵۰ گرم کولین کلراید است.

داده‌های مربوط به فراسنجه‌های خونی و آنزیم‌های کبدی در قالب مشاهدات تکرار در زمان با استفاده از رویه Mixed نرم‌افزار SAS (۲۰۰۴) تجزیه واریانس شدند. برای مقایسه میانگین‌های حداقل مربعات مشاهدات در تیمارهای مختلف از آزمون توکی-کرامر در سطح معنی‌دار ۵ درصد استفاده گردید.

نتایج و بحث

میانگین حداقل مربعات فراسنجه‌های خونی در جداول ۲ و ۳ آمده است. کنگرفرنگی تاثیری بر مقادیر فراسنجه‌های سرم خون نداشت. در این رابطه، نتایج مطالعه حاضر همسو با نتایج دیگران، مبنی بر عدم تاثیر کنگرفرنگی بر میزان تری‌گلیسرید سرم خون جوجه‌های گوشتی می‌باشد (Nateghi, 2011; Bundy et al., 2008). در مطالعه حاضر کنگرفرنگی تاثیری بر غلظت آلبومین سرم خون نیز نداشت، که موافق با نتایج برخی (Zeinab et al., 2007) و مخالف با برخی دیگر (Wider et al., 2009) می‌باشد. به نظر می‌رسد فرم استفاده از کنگرفرنگی (پودر و یا عصاره) در این خصوص مهم می‌باشد. همسو با نتایج مطالعه حاضر، در یک بررسی گزارش شد که پودر برگ کنگرفرنگی تا سطح ۶ درصد تاثیری بر پروتئین تام سرم خون جوجه‌های گوشتی ندارد (Zeinab et al., 2007)، اما در بررسی دیگر عصاره آبی کنگرفرنگی باعث افزایش پروتئین تام سرم خون شد (Nateghi, 2011). بنظر می‌رسد عصاره نسبت به پودر تاثیر بهتری داشته باشد (Gebhardt, 1997).

جدول ۲- مقایسه میانگین‌های حداقل مربعات تاثیر سطوح مختلف کنگرفرنگی، تتراکلریدکربن و زمان‌های خون‌گیری بر فراسنجه‌های خونی جوجه‌های گوشتی

تیمار	آلبومین (گرم/دسی‌لیتر)	پروتئین تام (گرم/دسی‌لیتر)	کلسترول کل (میلی‌گرم/دسی‌لیتر)	تری‌گلیسرید (میلی‌گرم/دسی‌لیتر)
صفر درصد کنگرفرنگی	۱/۳۳	۳/۴۴	۱۴۷/۹۷	۱۰۵/۵۸
۳ درصد کنگرفرنگی	۱/۵۰	۳/۶۳	۱۳۹/۷۳	۱۰۲/۶۸
خطای استاندارد	۰/۰۶	۰/۱۱	۵/۵۶	۴/۱۴
سطح احتمال	۰/۰۶	۰/۲۳	۰/۳۰	۰/۶۲
صفر میلی‌لیتر تتراکلریدکربن	۱/۵۳[a]	۳/۷۹[a]	۱۳۱/۵۳[b]	۱۰۰/۱۰[b]
یک میلی‌لیتر تتراکلریدکربن	۱/۳۱[b]	۳/۲۸[b]	۱۵۶/۱۸[a]	۱۱۰/۱۵[a]
خطای استاندارد	۰/۰۶	۰/۱۱	۵/۵۶	۴/۱۴
سطح احتمال	۰/۰۱	۰/۰۰۲	۰/۰۰۳	۰/۰۴
خون‌گیری در ۲۸ روزگی	۱/۴۳	۳/۶۴	۱۴۳/۴۵	۱۰۸/۳۰
خون‌گیری در ۳۵ روزگی	۱/۴۰	۳/۴۴	۱۴۴/۲۵	۹۹/۹۵
خطای استاندارد	۰/۰۵	۰/۱۲	۴/۰۷	۳/۹۹
سطح احتمال	۰/۷۱	۰/۲۸	۰/۷۰	۰/۱۳

حروف متفاوت در هر ستون نشان‌دهنده اختلاف معنی‌دار می‌باشند.

جدول ۳- مقایسه میانگین‌های حداقل مربعات تیمارهای آزمایشی بر فراسنجه‌های خونی‌جوجه‌های گوشتی

تیمارهای آمایشی	آلبومین (گرم/دسی‌لیتر)	پروتئین تام (گرم/دسی‌لیتر)	کلسترول کل (میلی‌گرم/دسی‌لیتر)	تری‌گلیسرید (میلی‌گرم/دسی‌لیتر)
شاهد	۱/۴۶	۳/۷۶	۱۳۶/۷۵	۱۰۰/۸۰
۳ درصد کنگرفرنگی	۱/۶۱	۳/۸۳	۱۲۶/۳۰	۹۹/۴
۱ میلی لیتر تتراکلریدکربن	۱/۲۱	۳/۱۳	۱۵۹/۲۰	۱۱۰/۳۵
کنگرفرنگی+تتراکلریدکربن	۱/۴۰	۳/۴۴	۱۵۳/۱۵	۱۰۵/۹۵
خطای استاندارد	۰/۰۸	۰/۱۵	۷/۸۷	۵/۸۶
سطح احتمال	۰/۸۱	۰/۴۵	۰/۷۸	۰/۷۹

حروف متفاوت در هر ستون نشان‌دهنده اختلاف معنی‌دار می‌باشند.

در مطالعه حاضر، تتراکلریدکربن مقادیر آلبومین و پروتئین تام سرم خون را کاهش داد ($P<۰/۰۵$). هماهنگ با نتایج این مطالعه، دیگران نیز گزارش کردند که تتراکلریدکربن میزان آلبومین و پروتئین تام سرم خون را در جوجه‌های گوشتی کاهش می‌دهد (Sonkusale et al., 2011). تتراکلریدکربن با اختلال در

عملکرد ریبوزم‌های شبکه آندوپلاسمی سبب کاهش بیوسنتز پروتئین می‌شود (Clawson, 1998). به علاوه، تتراکلریدکربن سبب تشدید فرآیند پراکسیداسیون بخش لیپیدی غشای پلاسمایی سلول می‌شود. در نتیجه، با تخریب غشاء سلولی ضمن بر هم خوردن تعادل بین غلظت یون‌های داخل و خارج سلولی، سبب تجمع یون کلسیم در داخل سلول و نکروز سلولی می‌شود (Li et al., 2010). تاثیر تتراکلریدکربن در کاهش غلظت آلبومین سرم خون می‌تواند بدلیل تخریب ریبوزوم باشد که منجر به تجزیه آن به زیر واحدهای مربوطه می‌شود. در نتیجه، زیر واحد 40S از mRNA جدا شده و این تغییرات منجر به کاهش سریع سنتز آلبومین می‌شوند (Gravela & Dianzani, 1970; Redman, 1969). در مطالعه حاضر تتراکلریدکربن سبب افزایش مقادیر کلسترول کل و تری گلیسرید سرم خون گردید (P<۰/۰۵) که با گزارش دیگران همخوانی دارد (Sonkusale et al., 2011).

گزارش شده است که تتراکریدکربن با تخریب کبد سبب افزایش کلسترول سرم خون می‌شود (Karima, 2007). پیش‌تر گزارش شده بود که افزایش کلسترول سرم خون در بیماری‌های کبدی مربوط به کاهش نقش کبد در حذف کلسترول سرم خون می‌باشد (Owen, 1990). افزایش کلسترول در مسمومیت‌های ناشی از تتراکلریدکربن در نتیجه تخریب سلول‌های پارانشیمی کبد می‌باشد که منجر به اختلال در متابولیسم لیپیدها می‌شود (Havel, 1986). تتراکلریدکربن سنتز اسیدهای چرب و تری‌گلیسرید را به وسیله استات افزایش می‌دهد. این فرآیند می‌تواند در نتیجه انتقال استات به سلول‌های کبدی رخ داده و به دنبال آن کلسترول افزایش یابد (Boll et al., 2001).

تتراکلریدکربن باعث تجمع تری‌گلیسرید در سلول‌های کبدی می‌شود. تتراکلریدکربن با کاهش در آنزیم‌های سیتوکروم P_{450} سبب کاهش در بتا اکسیداسیون اسیدهای چرب و در نتیجه کاهش هیدرولیز تری‌گلیسرید می‌شود (Boll et al., 2001). این امر منجر به افزایش دسترسی اسیدهای چرب برای استریفیکاسیون می‌شود (Lieber, 1997). در مسمومیت با تتراکلریدکربن، چربی از بافت‌های چربی به کبد و کلیه انتقال داده شده و باعث انباشت آن می‌گردد (Devarshi et al., 1986).

به علاوه، سنتز آپولیپوپروتئین‌ها به وسیله تتراکلریدکربن متوقف شده در نتیجه سنتز لیپوپروتئین‌ها کاهش می‌یابد (Honma & Suda, 1997). میانگین حداقل مربعات آنزیم‌های کبدی سرم خون در جداول ۴ و ۵ آمده است. مقایسه بین سطوح استفاده شده کنگرفرنگی و تتراکلریدکربن به همراه میانگین‌های حداقل مربعات نشان داد که تتراکلریدکربن سبب افزایش ولی کنگرفرنگی سبب کاهش مقادیر آنزیم‌های کبدی سرم خون شده است.

هر چند مقایسه میانگین‌های حداقل مربعات از نظر آماری معنی‌دار نیستند اما مقایسه بین سطوح نشان داد که تاثیر کنگرفرنگی و تتراکلریدکربن بر مقادیر سرمی آنزیم‌های کبدی معنی‌دار است. به‌طوری که، کنگرفرنگی و تتراکلریدکربن به ترتیب منجر به کاهش و افزایش غلظت سرمی آنزیم‌های کبدی شدند (جدول۴). بررسی میانگین‌های حداقل مربعات تیمارهای آزمایشی نیز روند فوق را تائید می‌نماید. به طوری در گروه دریافت کننده توام کنگرفرنگی و تتراکلریدکربن در مقایسه با گروه دریافت کننده تتراکلریدکربن، غلظت آنزیم‌های کبدی سرم خون به سمت نرمال شدن می‌باشد (هر چند از نظر آماری معنی‌دار نیست). روند فوق بیانگر اینست که کنگرفرنگی باعث بهبود اثرات تخریبی تتراکلریدکربن شده است.

همانطور که پیش‌تر نیز گفته شد، سطح ۳ درصد کنگرفرنگی سبب کاهش فعالیت آنزیم‌های کبدی سرم خون می‌شود.

این کاهش در مورد آنزیم ALT به صورت عددی مشاهده شد اما در مورد آنزیم‌های AST و ALP کاهش در سطح ۵ درصد معنی‌دار بود(جدول ۴). هماهنگ با نتایج مطالعه حاضر، گزارش شده است که عصاره آبی کنگرفرنگی باعث کاهش غلظت AST و ALT سرم خون در جوجه‌های گوشتی (Nateghi, 2011) و ALP در مرغ‌های تخمگذار تیمار شده با ۵ درصد کنگرفرنگی می‌شود (Yildiz et al., 2008). بعلاوه، این مطالعه نشان داد که فعالیت آنزیم‌های کبدی سرم خون متاثر از تتراکلریدکربن می‌باشد، به طوری که سطح ۱ میلی‌لیتر

تتراکلریدکربن (به ازای هر کیلو گرم وزن بدن) بالاترین سطح فعالیت آنزیم‌های مذکور را نشان داد (P<۰/۰۱). افزایش غلظت آنزیم‌های کبدی سرم خون در تیمار تتراکلریدکربن می‌تواند به دلیل تخریب سلول‌های کبدی در اثر تتراکلریدکربن باشد (Reknagel et al., 1989).

سلول‌های کبدی حاوی غلظت‌های بالایی از ALT و AST می‌باشند، ALT در سیتوپلاسم و AST در میتوکندری سلول‌های کبدی وجود دارند (Wells, 1988). با تخریب سلول‌های کبدی، آنزیم‌های فوق به خون تراوش می‌کنند (Zimmerman & Seef, 1970; Drotman & Lawhorn, 1978). در موش‌های آلبینو نیز مشخص شد که تتراکلریدکربن سبب افزایش غلظت آنزیم‌های کبدی ALT، AST و ALP سرم خون می‌شود (Azeem et al., 2010). در همین رابطه گزارش شده است که تتراکلریدکربن از طریق ایجاد رادیکال‌های آزاد منجر به مسمومیت سلول‌های کبدی می‌شود (Bhoopat et al., 2011).

همچنین مطالعه حاضر نشان داد که فعالیت آنزیم-های کبدی تحت تاثیر زمان می‌باشند. به طوری که فعالیت سرمی آنزیم‌های AST و ALT با افزایش زمان بیشتر ولی برای آنزیم ALP کمتر می‌شوند. هماهنگ با نتایج این مطالعه، در یک بررسی گزارش شد که با افزایش سن، میزان فعالیت AST افزایش ولی ALP کاهش می‌یابد (Silva et al., 2007). افزایش فعالیت سرمی آنزیم AST با افزایش سن ممکن است بدلیل بالا رفتن متابولیسم کبد و کاهش فعالیت سرمی آنزیم ALP ممکن است بدلیل کاهش رشد استخوان‌ها در سنین بالا باشد (Sandhu et al., 1998).

جدول ۴- مقایسه میانگین‌های حداقل مربعات تاثیر سطوح مختلف کنگرفرنگی، تتراکلریدکربن و زمان‌های خون‌گیری بر غلظت آنزیم‌های کبدی سرم خون جوجه‌های گوشتی

تیمار	AST (واحدبین الملل بر لیتر)	ALT (واحدبین الملل بر لیتر)	ALP (واحدبین الملل بر لیتر)
صفر درصد کنگرفرنگی	۲۲۲/۵۳[a]	۵/۶۲	۲۲۵۱/۶۵[a]
۳ درصد کنگرفرنگی	۲۰۷/۱۷[b]	۵/۱۶	۲۱۸۴[b]
خطای استاندارد	۵/۳۸	۰/۱۹	۲۲/۸۱
سطح احتمال	۰/۰۵	۰/۰۹	۰/۰۴۵
صفر میلی‌لیتر تتراکلریدکربن	۲۰۴/۲۰[b]	۴/۹۹[b]	۲۱۵۲/۷۳[b]
یک میلی‌لیتر تتراکلریدکربن	۲۲۵/۵۰[a]	۵/۷۹[a]	۲۲۸۳/۸۵[a]
خطای استاندارد	۵/۳۸	۰/۱۹	۲۲/۸۱
سطح احتمال	۰/۰۰۸	۰/۰۰۵	۰/۰۰۰۳
خون‌گیری در ۲۸ روزگی	۲۱۲/۸۷[b]	۵/۳۰	۲۹۰۴/۷۰[a]
خون‌گیری در ۳۵ روزگی	۲۱۶/۸۲[a]	۵/۴۹	۱۵۳۱/۸۸[b]
خطای استاندارد	۳/۸۶	۰/۱۴	۲۶/۵۵
سطح احتمال	۰/۰۰۳	۰/۰۹	۰/۰۰۰۱

حروف متفاوت در هر ستون نشان‌دهنده اختلاف معنی‌دار می‌باشند.

جدول۵- مقایسه میانگین‌های حداقل مربعات تیمارهای آزمایشی بر غلظت آنزیم‌های کبدی سرم خون جوجه‌های گوشتی

تیمار های آزمایشی	ALT (واحدبین الملل بر لیتر)	AST (واحدبین الملل بر لیتر)	ALP (واحدبین الملل بر لیتر)
شاهد	۵/۲۴	۲۱۱/۵۵	۲۱۸۵/۶۵
کنگرفرنگی	۴/۷۵	۱۹۶/۸۵	۲۱۱۹/۸۰
تتراکلریدکربن	۶/۰۱	۲۳۳/۵۰	۲۳۱۷/۶۵
کنگرفرنگی + تتراکلریدکربن	۵/۵۸	۲۱۷/۵۰	۲۲۵۰/۰۵
خطای استاندارد	۰/۲۷	۷/۶۱	۳۲/۲۷
سطح احتمال	۰/۹۰	۰/۹۳	۰/۹۷

حروف متفاوت در هر ستون نشان‌دهنده اختلاف معنی‌دار می‌باشند.

مقایسه اثرات کنگرفرنگی و تتراکلریدکربن بر ساختار بافتی سلول‌های کبد در شکل ۱ نشان داده شده است. نتایج نشان داد که سیاهرگ مرکزی در گروه شاهد حالت طبیعی داشته و سینوزوئیدها نیز به وضوح قابل رویت هستند. به علاوه، سلول‌های کبدی ظاهری سالم داشته و هسته آنها نیز به وضوح رویت می‌شود. در گروه دریافت کننده کنگرفرنگی، وضعیت سیاهرگ مرکزی، هپاتوسیت‌ها و سینوزوئیدها همانند گروه شاهد می‌باشد. در حالی که، در گروه دریافت کننده تتراکلریدکربن، پارانشیم کبدی نظم خود را از دست

داده و برخی سلول‌ها به طور کامل تخریب شده‌اند. همچنین در بیشتر سلول‌ها حفرات بزرگ و کوچک قابل مشاهده است. سینوزوئیدها در این گروه حالت چروکیده داشته و سیاهرگ مرکزی شکل منظمی ندارد. در گروه دریافت کننده توام تتراکلریدکربن و کنگرفرنگی، اگر چه برخی از سلول‌های کبدی تخریب شده‌اند، اما میزان تخریب نسبت به گروه سوم کمتر است. همچنین سینوزوئیدها حالت چروکیده داشته ولی سیاهرگ مرکزی تا حدودی از حالت غیرطبیعی خارج شده است.

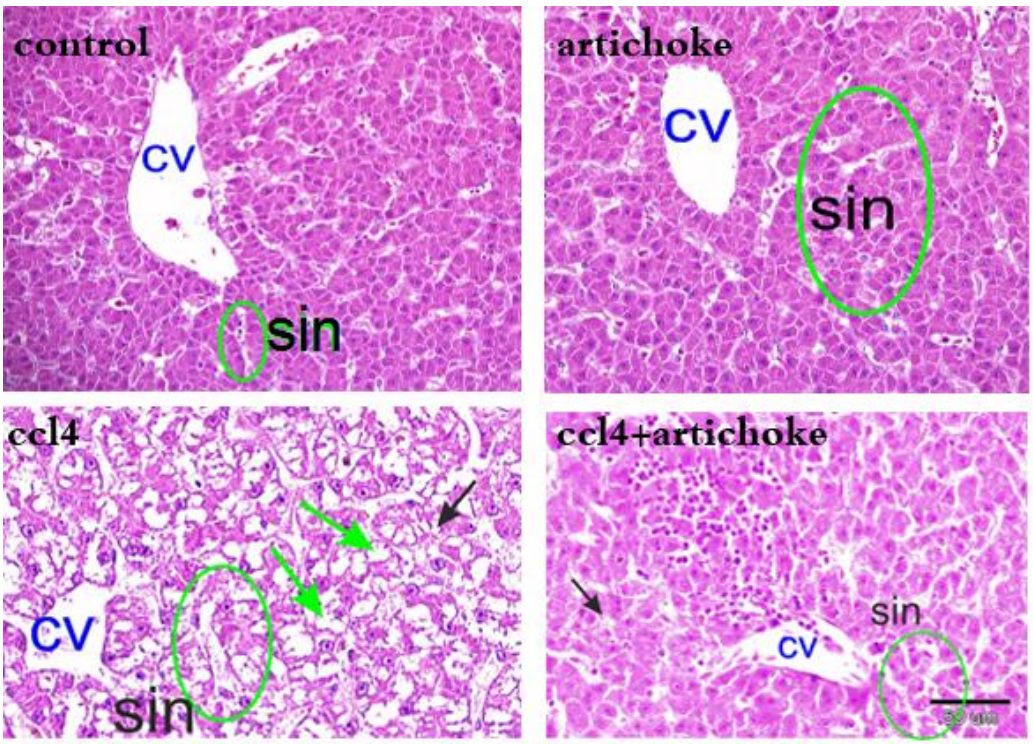

شکل ۱- تغییرات بافتی کبد

سیاهرگ مرکزی(cv)، فضای سینوزوئید (sin)، واکوئل‌های کوچک (پیکان سیاه رنگ) و واکوئل‌های بزرگ (پیکان سبز).

تغییرات ساختار تریاد کبدی در شکل ۲ نشان داده شده است. در گروه شاهد سیاهرگ باب، مجرای صفراوی و سرخرگ کبدی ظاهری سالم داشته و توسط لایه‌ای منظم از سلول‌های کبدی احاطه شده‌اند.

گروه دریافت کننده کنگرفرنگی نیز همانند گروه شاهد ظاهری سالم دارد. اما تتراکلریدکربن باعث از بین رفتن سلول‌های احاطه‌کننده مجرای صفراوی، سرخرگ کبدی و سیاهرگ باب شده است. در گروه چهارم تا حدودی آرایش سلولی احاطه کننده مجرای صفراوی به حالت منظم عادی برگشته و ظاهر دانه مانند نیز در سیاهرگ باب از بین رفته است. هماهنگ با نتایج این مطالعه، دیگران نیز گزارش کردند که عصاره کنگرفرنگی باعث تعدیل صدمات ایجاد شده توسط تتراکلریدکربن بر کبد جوجه‌های گوشتی (Nateghi, 2011) و موش (Mehmetcik et al., 2008; Fallah Huseni et al., 2011) می‌شود.

به نظر می‌رسد ترکیبات موثره کنگرفرنگی مانند سینارین و لوتئولین و نیز ترکیبات فنولیکی آن از قبیل کافئیک و کلروژنیک اسید ممکن است در محافظت کبد نقش داشته باشند (Adzet et al., 1987).

گزارش شده است که اثر تخریبی تتراکلریدکربن بر کبد بصورت ظاهر شدن ساختارهای حباب مانند در اطراف سیاهرگ مرکزی، حباب‌های چربی در ناحیه میانی، وجود برخی سلول‌های نکروزه و سلول‌های ملتهب در اطراف سیاهرگ مرکزی نمایان می‌شود (Shimizu et al., 2001; Kinnman et al., 2003). همچنین گزارش شده است که تتراکلریدکربن باعث نکروزه شدن سلول‌های کبدی و افزایش لنفوسیت‌ها در

کبد ماهی‌های رزی بارب نیز می‌شود (Bhattacharya et al., 2008). بنابراین تغییرات بافتی فوق بیانگر اینست که کنگرفرنگی قادر است تا حدی از اثرات تخریبی تتراکلریدکربن جلوگیری نماید.

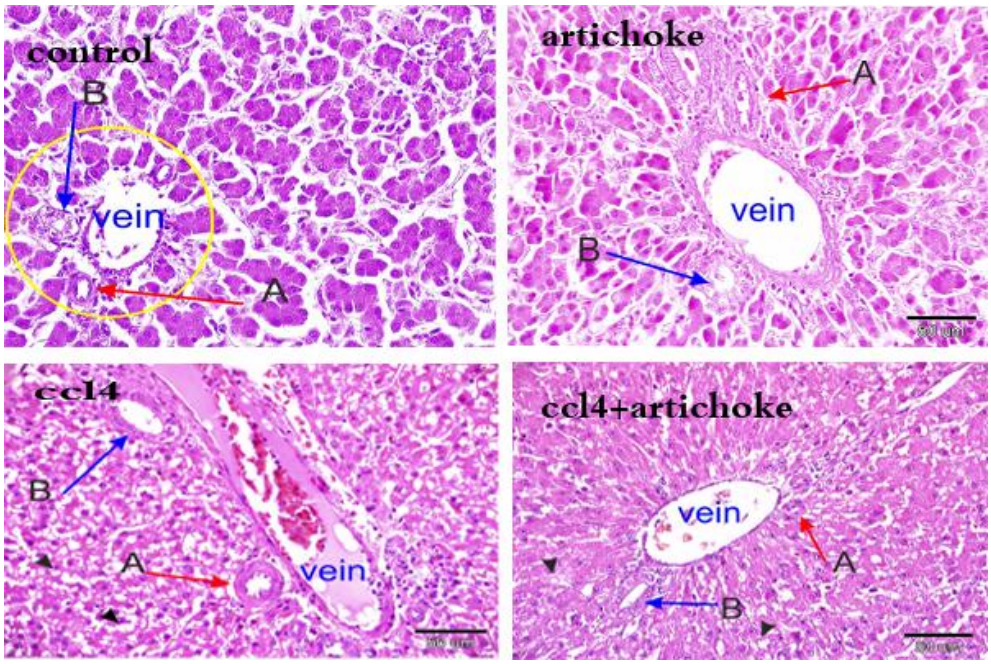

شکل ۲- تغییرات بافتی ساختار ترياد

سیاهرگ باب (vein)، سرخرگ کبدی (A)، مجرای صفراوی (B) و واکوئل‌ها (نوک پیکان).

نتیجه‌گیری

بطور کلی این مطالعه نشان داد که تتراکلریدکربن اثر تخریبی بر کبد جوجه‌های گوشتی دارد. تاثیر تخریبی آن به صورت تراوش آنزیم‌های کبدی به خون، کاهش مقادیر آلبومین و پروتئین تام خون و نیز افزایش کلسترول‌کل و تری‌گلیسیرید خون مشخص شد. در مطالعه بافتی نیز اثرات تخریبی تتراکلریدکربن بصورت تخریب بافت پارانشیمی کبد و نیز تغییر در ساختار ترياد کبدی مشخص گردید. بعلاوه این مطالعه نشان داد که کنگرفرنگی در سطح ۳ درصد سبب تعدیل اثرات منفی تتراکلریدکربن می‌شود. بنابراین، با توجه به اهمیت ترکیبات محتوی آنتی‌اکسیدان در کاهش اثرات سوء رادیکال‌های آزاد مطالعات بیشتر در این خصوص پیشنهاد می‌گردد.

سپاسگزاری

بدینوسیله از معاونت محترم پژوهشی دانشگاه علوم کشاورزی و منابع طبیعی گرگان بخاطر تامین هزینه‌های این تحقیق تشکر می‌شود.

REFERENCES

1. Adzet, T., Camarasa, J. & Laguna, J. C. (1987). Hepatoprotective activity of polyphenolic compounds from *Cynara scolymus* against CCl_4 toxicity in isolated rat hepatocytes. *Natural Products*, 50, 612-617.
2. Azeem, A. K., Mathew, M., Nair, C. & Dilip, C. (2010). Hepatoprotective effect of Averrhoea carambola fruit extract on carbon tetrachloride induced hepatotoxicity in mice. *Asian Pacific Journal of Tropical Medicine*, 1, 610-613.
3. Bhattacharya, H., Zhang, S. & Xiao Q. (2008). Comparison of histopathological alterations due to sublethal CCl4 on Rosy Barb (*Puntius conchonius*) and Amphioxus (*Branchiostoma belcheri*) with implications of liver ontogeny. *Toxicology Mechanisms and Methods*, 18, 627–633.
4. Bhoopat, L., Srichairatanakool, S., Kanjanapothi, D., Taesotikul, T., Thananchai, H. & Bhoopat, T. (2011). Hepatoprotective effects of lychee (Litchi chinensis Sonn.): A combination of antioxidant and anti-apoptotic activities. *Journal of Ethnopharmacology*, 136, 55–66

5. Boll, M., Lutz, W. D., Weber, E. & Stampfl, A. (2001). Pathogenesis of carbon tetrachloride-induced hepatocyte injury bioactivation of CCl_4 by cytochrome P450 and effects on lipid homeostasis. *Zeitschrift für Naturforschung A*, 56, 111-121.
6. Bundy, R., Walker, A. F., Middleton, R. W., Wallis, C. & Simpson, H. C. (2008). Artichoke leaf extract (*Cynnara scolymus*) reduces plasma cholesterol in otherwise healthy hypercholesterolemic adults: a randomized, double blind placebo controlled trial. *Journal of Phytomedicine*, 15, 668- 675.
7. Clawson, G. A. (1998). Mechanism of carbon tetrachloride hepatotoxicity. *Pathology and Immunopathology Research*, 8, 104-112.
8. Devarshi, P., Kanase, A., Kanase, R., Mane, S., Patil, S. & Varuthe, A. T. (1986). Effect of mandur bhasma on lipolytic activities of liver, kidney and adipose tissue of albino rat during CCl_4-induced hepatic injury. *Journal of Bioscience*, 10, 227–234.
9. Drotman, R. B. & Lawhorn, G. T. (1978). Serum enzymes as indicators of chemical-induced liver damage. *Drug and Chemical Toxicology*, 1, 163–171.
10. Dubey, S. K. & Batra, A. (2008). Hepatoprotective activity from ethanol fraction of Thuja occidentalis Linn. *Asian Journal of Research Chemistry*, 1(1), 32-35.
11. Fallah Huseini, H., Zareei Mahmoudabady, A., Ziai, S. A., Mehdizadeh, M. & Rajabian, T. (2011). The effect of *Cynara scolymus* L.leaf and *Cichorium intybus* L. root extracts on carbon tetrachloride induced liver toxicity in Rats. *Journal of Medicinal plant*, 10, 33-40.
12. Gebhardt, R. (1997). Antioxidative and protective properties of extracts from leaves of the artichoke (Cynara scolymus L.) against hydroperoxide-induced oxidative stress in cultured rat hepatocytes. *Toxicology and Applied Pharmacology*, 144, 279–286.
13. Gravela, E. & Dianzani, M. U. (1970). Studies on the mechanism of CCl_4-induced polyribosomal damage. *Federation of European Biochemical Societies*, 9, 93-96
14. Hallywell, B. (1987). Oxidants and human diseases. Some new concepts. *Faseb Journal.* 1, 441-445.
15. Havel, R. J. (1986). Functional activities of hepatic lipoproteins receptors. *Annual Review of Physiology*, 48, 119-134.
16. Honma, T. & Suda, M. (1997). Changes in plasma lipo-proteins as toxicity markers for carbon tetrachloride, chloroform and dichloromethane. *Indian Health*, 35, 519–531.
17. Karima, M. M. (2007). Possible prophylactic effects of vitamin E or lycopene treatment on renal toxicity induced by CCL_4 administration in albino rats. *World Journal of Zoology*, 2, 19-28.
18. Kinnman, N., Francoz, C., Barbu, V., Wendum, D., Rey, C., Hultcrantz, R., Poupon, R. & Housset, C. (2003). The myofibroblastic conversion of peribiliary fibrogenic cells distinct from hepatic stellate cells is stimulated by platelet-derived growth factor during liver fibrogenesis. *Laboratory Investigation*, 83,163–173.
19. Lieber, C. S. (1997). Role of oxidative stress and antioxidant therapy in alcoholic and nonalcoholic liver diseases. *Advance Pharmacology*, 38, 601-628.
20. Li, X., Zhu, R., Li, B., Zhou, M., Sheng, Q., Yang, Y., Han, N. & Li, Z. (2010). Mechanism underlying carbon tetrachloride-inhibited protein synthesis in liver. *World Journal of Gastroenterology*, 16(31), 3950-3956.
21. Lieber, C. S. (2000). Alcoholic liver disease: New insights on pathogenesis lead to new treatment. *Journal of Hepatology*, 32, 113–128.
22. Mandrekar, P. & Szabo, G. (2009). Signalling pathways in alcohol-induced liver inflammation. *Journal of Hepatology*, 50(6), 1258-1266.
23. Mehmetçik, G., Özdemirler, G., Koçak-Toker, N., Çevikbaş, U. & Uysal, M. (2008). Effect of pretreatment with artichoke extract on carbon tetrachloride-induced liver injury and oxidative stress. *Journal of Experimental and Toxicologic Pathology*, 60, 475-480.
24. Mujumddar, A. K., Upadhyay, A. S. & Pradhan, A. M. (1998). Effect of Azadirachta indica leaf extract on CCl_4 induced hepatic damage in albino rats. *Indian Journal Pharmacology Science*, 60, 363-367.
25. Nateghi, R. (2011). Effects of *Cynara scolymus* L. extract on liver histology and blood parameters in broiler chicks. MSc. Thesis of Gorgan University of Agricultural Sciences and Natural Resources. 64p. (In Farsi).
26. National Research Council. (1994). Nutrient requirement of poultry. 9th edition. National Academy Press, Washington, DC.
27. Owen, J. S. (1990). Extra hepatic cell membrane lipid abnormalities and cellular dysfunction in liver disease. *Journal of Drugs*, 40(3), 73-83.
28. Recknagel, R. O., Glende, E.A., Dolak, J. A. & Waller, R. L. (1989). Mechanisms of carbon tetrachloride toxicity. *Pharmacology and Therapeutics*, 43, 139–154.
29. Redman, C. M. (1969). Biosynthesis of serum proteins and ferritin by free and attached ribosomes of rat liver. *Journal of Biology and Chemistry*, 244, 4308-4315.

30. Samadi, F. (2009). Anatomy and Physiology in Farm Animals. Gorgan University of Agricultural Sciences and Natural Resources. 324p. (In Farsi).
31. Sandhu, B. S., Singh, B. & Brar, R. S. (1998). Haematological and biochemical studies in broiler chickens fed ochratoxin and inoculated with inclusion body hepatitis virus, singly and in concurrence. *Veterinary Research Communications*, 22(5), 335-346.
32. SAS Institute. (2004). SAS User's Guide, Version 8.2. SAS Institute, Cary, NC.
33. Sarawek, S. (2007). Xanthine oxidase inhibition and antioxidant activity of an artichoke leaf extract (*Cynara scolymus* L.) and its compounds. *PhD thesis of the University of Florida.*
34. Schaffer, S., Eckert, G. P., Muller, W. E., Llorach, R., Rivera, D., Grande, S., Galli, C. & Visioli, F. (2004). Hypochlorous acid scavenging properties of local Mediterranean plant foods. *Lipids*, 39, 1239-1247.
35. Shimizu, H., Uetsuka, K., Nakayama, H. & Doi, K. (2001). Carbon tetrachloride-induced liver acute liver injury in Mini and Wister rats. *Experimental and Toxicologic Pathology*, 53 (1), 11-17.
36. Silva, P. R. L., Freitas, N. O. C., Laurentiz, A. C., Junqueira, O. M. & Fagliari, J. J. (2007). Blood serum components and serum protein test of Hybro-PG broilers of different ages. *Brazilian Journal of Poultry Science*,. 9(4), 229 -232.
37. Sonkusale , P., Bhandarker , A. G., Kurkare , N. V., Ravikanth , K., Maini, S. & Sood, D. (2011). Hepatoprotective activity of Superliv liquid and Repchol in CCl_4 induced FLKS syndrome in broilers. *International Journal of Poultry Science*, 10(1), 49-55.
38. Tsukamoto, H., Matsuoka, M. & French, S. W. (1990). Experimental models of hepatic fibrosis: A review. *Seminar in Liver Disease*,. 10, 56-65.
39. Wells, F. E. (1988). Tests in liver and biliary tract disease. In: Gowenlock, H. A. (Ed.), Varley's Practical Clinical Biochemistry. CRC Press, Florida.
40. Wider, B., Pittler, M. H., Thompson, C. J. & Ernst, E. (2009). Artichoke leaf extract for treating hypercholesterolaemia. (Review). Complementary Medicine, Peninsula Medical School, Universities of Exeter and Plymouth, 25 Victoria Park Road, Exeter, UK, EX2 4NT.
41. Wojcicki, J. (2004). Effect of 1,5-dicaffeylquinic acid (Cynarine) on cholesterol levels in serum and liver of acute ethanol-treated rats. *Drug and Alcohol Dependence*, 3, 143-145.
42. Yildiz, G., Sacakli, P., Gungor, T. & Uysal, H. (2008). The effect of Jerusalem artichoke (*Helianthus tuberosus* L.) on blood parameter, Liver enzymes and intestinal pH in laying hens. *Journal of Animal and Veterinary Advances*, 7(10), 1297- 1300.
43. Zapolaka-Downar, D., Zapolaka-Downar, A., Naruszewicz, M., Siennicka, A., Krasnodebska, B. & Klodziej, B. (2002). Protective properties of artichoke (Cynara scolymus) against oxidative stress induced in cultured endothelial cells and monocytes. *Life sciences*, 71, 2897-2908.
44. Zeinab, M. A., Abdo, Nadia, L. & Nessrin, A. (2007). The effect of Artichocke leaves meal on the utilization of dietary energy for broiler chicks. *International Journal of Poultry Science*, 6, 973-982.
45. Zimmerman, H. J. & Seef, L. B. (1970). Enzymes in hepatic disease. In: Goodly, E. L. (Ed.), Diagnostic Enzymology. Lea and Febiger, Philadelphia, 151-154.